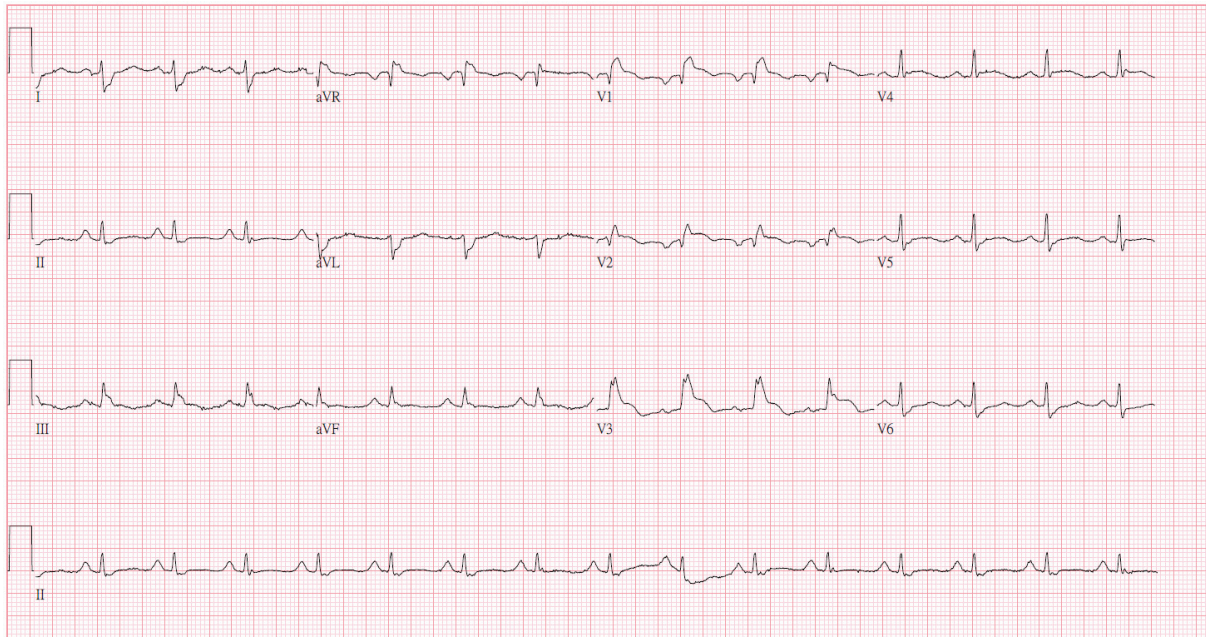


## 急性冠心症？

莊宗達<sup>1</sup> 駱惠銘<sup>1,2,3</sup>

一位 70 歲女性糖尿病患因胸悶及呼吸困難由診所轉介到急診，病人最近有呼吸道感染及發燒，到院時之生命徵象為體溫：35.9°C、脈搏：99 bpm、呼吸：20/分、血壓：125/81 mmHg，心電圖如圖一所示：



圖一

### 問題

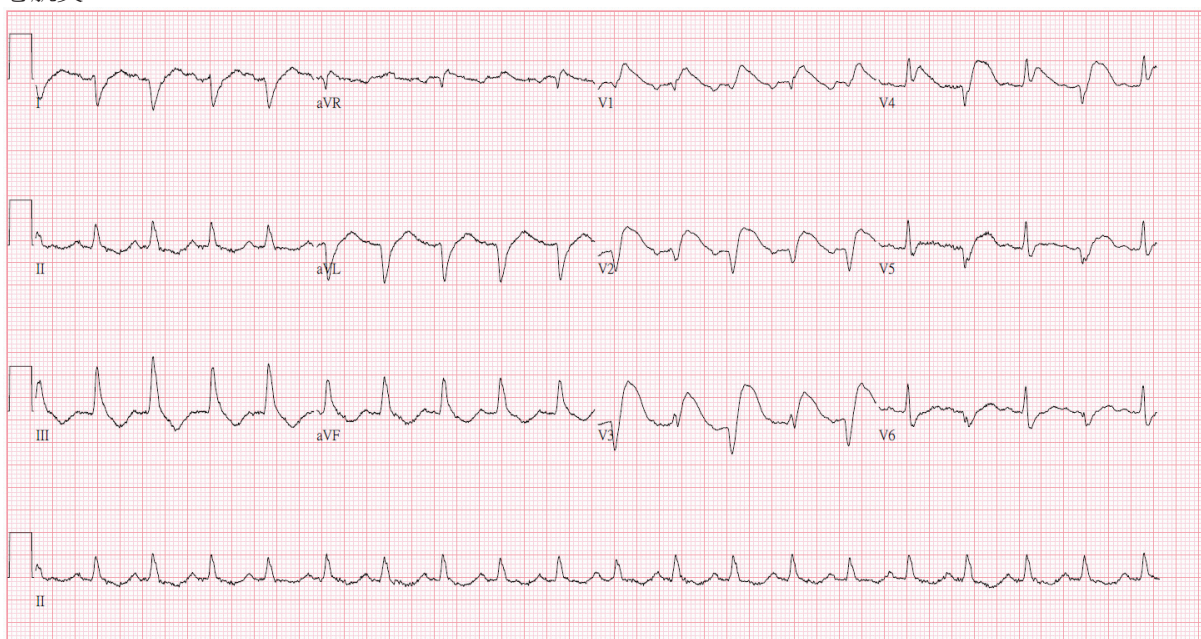
心電圖有何變化？診斷為何？

<sup>1</sup>輔大醫院心臟血管醫學部，<sup>2</sup>新光醫院心臟內科，<sup>3</sup>輔仁大學醫學系

通訊作者聯絡處：駱惠銘，輔大醫院心臟內科，新北市泰山區貴子路 69 號。E-mail: a02318@mail.fju.fju.edu.tw

## 解答

圖一顯示竇性節律，右束枝傳導阻斷(RBBB)，心軸右偏，左心房擴大以及 V<sub>1</sub> 至 V<sub>4</sub> 之 ST 段上升，應考慮前壁心肌損傷，抽血檢查顯示心肌酶上升(TnI:14.14 ng/ml)。病人先入住加護病房，12 小時後因胸悶再追蹤心電圖(圖二)，顯示竇性頻脈合併二聯律型心室早期收縮(bigeminal VPCs)，V<sub>1</sub>、V<sub>2</sub> 變為 QS 波，且 V<sub>1</sub> 至 V<sub>5</sub> 之 ST 段更為上升，因此進行心導管檢查。檢查結果顯示冠狀動脈無阻塞，心臟超音波檢查發現左心室收縮功能不良(LVEF: 35%)，因此予以放置主動脈氣球幫浦(IABP)，後續在加護病房因肺積水及代謝性酸血症接受了短期的血液透析治療，之後病人成功脫離呼吸器並拔除 IABP 而順利出院，診斷為急性心肌炎。



圖二

## 短評

急性心肌炎可產生各種心電圖異常，尤其是 ST-T 波變化，很難與急性冠心症鑑別。因此急性心肌炎之診斷除了心電圖外，需要參酌年齡、臨床症狀、心導管、心臟超音波或磁振造影甚至心肌切片檢查。

**關鍵詞：**急性心肌炎，急性冠心症

**Key Words:** acute myocarditis, acute coronary syndrome